Polskie Towarzystwo Okulistyczne

Samodzielny Publiczny Kliniczny Szpital Okulistyczny
ul. Sierakowskiego 13, 03-709 Warszawa
tel. 22 511 63 77, fax. 22 511 63 78

www.pto.com.pl

Wytyczne dotyczące postepowania w krótkowzroczności postępującej u dzieci i młodzieży.

Polskie Towarzystwo Okulistyczne
Sekcja Okulistyki Dziecięcej i Leczenia Zeza

© Copyright by Polskie Towarzystwo Okulistyczne 2021

Wszystkie prawa zastrzeżone. Żadna część poniższej publikacji nie może być kopiowana i przechowywana w jakimkolwiek systemie kopiowania danych, włączając fotokopie, kserokopie i inne, bez uprzedniej pisemnej zgody PTO. Prośby o możliwość wykorzystania materiałów zawartych w tej publikacji należy kierować do PTO.

Wytyczne Towarzystw naukowych (w tym wytyczne PTO) nie stanowią obowiązującego prawa i nie określają jedynego właściwego postępowania, a są jedynie wyrazem poglądów grupy ekspertów z danej dziedziny, które to poglądy odzwierciedlają aktualny stan wiedzy oparty na dostępnych wynikach badań naukowych.

Wytyczne nie zwalniają od osobistej odpowiedzialności pracowników opieki zdrowotnej w zakresie podejmowania właściwych decyzji dotyczących poszczególnych pacjentów.

Na każdej z osób praktykujących medycynę spoczywa osobista odpowiedzialność za stosowane metody lecznicze, których użycie powinno być oparte na gruntownej wiedzy i umiejętnościach praktycznych z zachowaniem niezbędnych warunków bezpieczeństwa własnego i pacjenta.

Czytelnik niniejszej publikacji jest zobowiązany do zapoznania się z aktualnymi wiadomościami na temat przedstawionych sposobów postępowania i farmakoterapii ze szczególnym uwzględnieniem informacji producentów na temat dawek, czasu i drogi podawania oraz efektów ubocznych stosowanych leków.

Wydawcy oraz redaktorzy niniejszego opracowania nie ponoszą odpowiedzialności za żadne szkody, które mogłyby być w jakikolwiek sposób związane z materiałem zawartym w tej publikacji.

Polskie Towarzystwo Okulistyczne

Polskie Towarzystwo Okulistyczne
Samodzielny Publiczny Kliniczny Szpital Okulistyczny
ul. Sierakowskiego 13, 03-709 Warszawa
tel. 22 511 63 77, fax. 22 511 63 78
www.pto.com.pl

Skład zespołu (alfabetycznie):

1. Prof. dr. hab. n. med. Alina Bakunowicz-Łazarczyk
2. Dr hab. n. med. Erita Filipek
3. Dr hab. n. med. Wojciech Hautz
4. Prof. dr hab. n med. Monika Modrzejewska
5. Prof. dr hab. n med. Jerzy Szaflik
6. Dr hab. n. med. Beata Urban

Polskie Towarzystwo Okulistyczne
Samodzielny Publiczny Kliniczny Szpital Okulistyczny
ul. Sierakowskiego 13, 03-709 Warszawa
tel. 22 511 63 77, fax. 22 511 63 78
www.pto.com.pl

I. Wstęp

Krótkowzroczność jest wadą refrakcji polegającą na nieostrym widzeniu obiektów znajdujących się w oddali przy jednocześnie dobrym widzeniu obiektów bliskich. Przyjęto podział krótkowzroczności na refrakcyjną, osiową i mieszaną. W refrakcyjnej krótkowzroczności zbyt silnie działający układ optyczny oka załamuje promienie świetlne wpadające do gałki ocznej przed siatkówką, co sprawia, że w plamce powstaje nieostry obraz. W osiowej krótkowzroczności gałka oczna jest zbyt długa, co powoduje załamanie promieni świetlnych przed siatkówką. W krótkowzroczności mieszanej łączą się te dwie wersje wady refrakcji.

Etiopatogenezę krótkowzroczności można podzielić na czynniki genetyczne i środowiskowe. Coraz większą uwagę zwraca się na wpływ warunków środowiskowych takich jak zbyt długa praca do bliży, nadmierne korzystanie ze smartfonów i laptopów, bez przerw, w złych warunkach oświetlenia i coraz krótszy czas spędzany na świeżym powietrzu w godzinach dziennych.

Leczenie krótkowzroczności jest różnorodne. Nie ma jednak metody, która w 100 % dawałaby efekt zahamowania postępu pojawiającej się wady refrakcji. Przedstawiając poszczególne możliwości leczenia krótkowzroczności należy zauważyć, że ostateczną decyzję

Polskie Towarzystwo Okulistyczne
Samodzielny Publiczny Kliniczny Szpital Okulistyczny
ul. Sierakowskiego 13, 03-709 Warszawa
tel. 22 511 63 77, fax. 22 511 63 78
www.pto.com.pl

podejmuje lekarz okulista dostosowując metodę terapeutyczną do pacjenta, jego wieku, momentu pojawienia się wady, rocznego przyrostu wielkości wady.

Od początku XXI wieku obserwowane są alarmujące tendencje do wzrostu przypadków krótkowzroczności na świecie. Aktualnie statystyki zwracają uwagę na Azję Środkowo-Wschodnią, gdzie odsetek młodych dorosłych z tą wadą wzroku osiąga ponad 90%, zaś w USA i Europie dochodzi do 50% . W 2000 roku szacowano, że 22.9% światowej populacji miało krótkowzroczność a 2.7% - krótkowzroczność wysoką, jednak do 2050 roku liczby te wzrosną odpowiednio do 49.7% i 9.8% [1]. Oznacza to, że 1 miliard osób będzie miało wysoką krótkowzroczność. Zatem opóźnienie wystąpienia krótkowzroczności i zahamowanie jej progresji u dzieci w wieku szkolnym jest potencjalnie kluczem w ograniczeniu ilości przypadków wysokiej krótkowzroczności w późniejszym etapie życia [2].

II. Aktywność fizyczna w prewencji krótkowzroczności u dzieci

Czas spędzany na świeżym powietrzu ma istotne działanie hamujące progresję krótkowzroczności i może on działać poprzez kilka mechanizmów. Wśród nich wymienia się: większą jasność otoczenia, redukcję rozmycia peryferyjnego, wyższy poziom witaminy D, inne spektrum chromatyczne światła występujące na zewnątrz, większą aktywność fizyczną,

Polskie Towarzystwo Okulistyczne
Samodzielny Publiczny Kliniczny Szpital Okulistyczny
ul. Sierakowskiego 13, 03-709 Warszawa
tel. 22 511 63 77, fax. 22 511 63 78
www.pto.com.pl

ograniczenie ilości pracy do bliży, zachowanie rytmu dobowego oraz inną charakterystykę częstotliwości przestrzennej [3-5].

W badaniach obserwacyjnych przeprowadzonych w Kopenhadze zauważono, że młodzież o deklarowanej aktywności fizycznej krótszej niż 3 godzinny dziennie lub korzystająca z komputerów przez więcej niż 6 godzin dziennie ma dwukrotnie podwyższone ryzyko krótkowzroczności w stosunku do osób, które więcej czasu poświęcają na aktywność fizyczną i mniej czasu spędzają przed ekranem [6,7]. Badania z Wielkiej Brytanii wykazały natomiast istotny związek pomiędzy zarówno poziomem aktywności fizycznej jak i czasem spędzanym na zewnątrz a wystąpieniem krótkowzroczności. Stwierdzono przy tym silniejszy efekt czasu spędzanego na zewnątrz niż aktywności fizycznej [7]. Podobne wyniki uzyskali Sanchez-Tocino i wsp., którzy po przeanalizowaniu oddzielnie wpływu aktywności fizycznej oraz czasu spędzanego na zewnątrz na zmianę ekwiwalentu sferycznego wady refrakcji, stwierdzili, że uprawianie sportu w przeciwieństwie do dużej ilości czasu spędzanego na zewnątrz nie zmniejsza progresji wady refrakcji [8]. Wyliczyli, że ryzyko wystąpienia krótkowzroczności obniża się o jedną trzecią w przypadku wydłużenia czasu spędzanego na zewnątrz do 11 i więcej godzin w ciągu tygodnia.

Badania z Rosji wskazały na zmniejszenie ryzyka rozwinięcia krótkowzroczności u dzieci i młodzieży aktywnych fizycznie w porównaniu do grupy niećwiczącej regularnie [9].

Polskie Towarzystwo Okulistyczne
Samodzielny Publiczny Kliniczny Szpital Okulistyczny
ul. Sierakowskiego 13, 03-709 Warszawa
tel. 22 511 63 77, fax. 22 511 63 78
www.pto.com.pl

Aktywność fizyczna wpływa na stabilizację ostrości wzroku i obniżenie progresji krótkowzroczności niskiego i średniego stopnia [9]. Najnowsze wieloośrodkowe badanie potwierdziło, że zwiększenie ilości czasu spędzanego na zewnątrz od 1 do 3 godzin dziennie może obniżyć ryzyko wystąpienia krótkowzroczności o 50% [10]. Z kolei w metaanalizie z 2012 roku wskazano na obniżenie ryzyka rozwoju krótkowzroczności o 2% dla każdej dodatkowej godziny spędzonej na zewnątrz w ciągu tygodnia [11]. Określenie czasu oraz rodzaju aktywności mogącej hamować rozwój i progresję krótkowzroczności wymaga dalszych badań.

III. Metody optyczne korekcji krótkowzroczności

Tradycyjne metody polegające na noszeniu okularów z wklęsłymi jednoogniskowymi szkłami lub miękkich soczewek kontaktowych korygują wadę refrakcji, lecz nie wpływają na wydłużanie się gałki ocznej. Stosuje się także okulary dwuogniskowe lub progresywne, aby zmniejszyć wysiłek akomodacyjny do bliży.

Polskie Towarzystwo Okulistyczne
Samodzielny Publiczny Kliniczny Szpital Okulistyczny
ul. Sierakowskiego 13, 03-709 Warszawa
tel. 22 511 63 77, fax. 22 511 63 78
www.pto.com.pl

IV. Ortokeratologia

Ortokeratologia jest alternatywną metodą leczenia krótkowzroczności. Metoda ta polega na stosowaniu specjalnie zaprojektowanych twardych, gazo-przepuszczalnych soczewek kontaktowych, które wywierając ucisk na powierzchnię rogówki zmieniają krzywiznę rogówki powodując jej wypłaszczenie a w konsekwencji zmniejszenie lub zniwelowanie krótkowzroczności [12].

W przeciwieństwie do tradycyjnych soczewek używanych w ortokorekcji, które miały szereg progresywnych pierścieni spłaszczających obwód rogówki z centralną częścią dopasowaną do krzywizny rogówki, nowa generacja soczewek stosowana w ostatnich latach wykorzystuje tzw. odwróconą geometrię: centralna część soczewki jest bardziej płaska w stosunku do naturalnej krzywizny rogówki z otaczającymi bardziej stromymi strefami obwodowymi [13]. Ułatwia to właściwą centrację soczewki. Soczewki ortokorekcyjne stosowane są w trybie noszenia nocnego: zakłada się przed snem, zdejmuje rano. Zmiana krzywizny rogówki - jej wypłaszczenie - pod wpływem mechanicznej presji wywieranej przez soczewkę – jest wynikiem redystrybucji nabłonka i przedniej części zrębu rogówki nad jej centralną częścią o średnicy ok 5-6 mm [14]. Umożliwia to ostre widzenie w ciągu dnia bez konieczności sięgania po okulary.

Polskie Towarzystwo Okulistyczne
Samodzielny Publiczny Kliniczny Szpital Okulistyczny
ul. Sierakowskiego 13, 03-709 Warszawa
tel. 22 511 63 77, fax. 22 511 63 78
www.pto.com.pl

Przeprowadzone badania wskazują na mniejsze powiększanie długości gałki ocznej u osób przewlekle noszących soczewki otokorekcyjne w stosunku do grupy kontrolnej. To spowolnienie wzrostu długości oka najprawdopodobniej nie jest spowodowane zmianami mechanicznymi. Ortokorekcja spłaszcza centralny obszar rogówki, zapewniając wyraźny obraz w centralnej części siatkówki, podczas gdy obwodowa część rogówki jest bardziej stroma, co narzuca krótkowzroczność w dalszych, obwodowych częściach siatkówki. Uważa się, że właśnie wielkość paracentralnej i obwodowej krótkowzroczności ma wpływ na powiększanie długości gałki ocznej [15]. W normalnych warunkach obwód siatkówki u pacjentów z krótkowzrocznością jest nadwzroczny ze względu na większe wydłużenie gałki w kierunku przednio- tylnym w stosunku do długości w równiku. Podobne spowolnienie wydłużania gałki ocznej obserwuje się u pacjentów noszących miękkie wieloogniskowe soczewki kontaktowe z dodatnimi mocami obwodowymi. Uważa się, że w obu w/w typach soczewek mechanizm spowalniania wydłużania gałki, a więc pogłębiania krótkowzroczności, jest podobny i polega na wytwarzaniu krótkowzroczności obwodowej.

Problemem, który towarzyszy ortokorekcji. jest nieprzewidywalność poprawy (zmniejszenia) wady refrakcji spowodowana niewłaściwą centracją soczewki. Kolejnym problemem jest nawrót wady oraz powrót do wydłużania gałki po zaprzestaniu stosowania ortokorekcji.

Polskie Towarzystwo Okulistyczne
Samodzielny Publiczny Kliniczny Szpital Okulistyczny
ul. Sierakowskiego 13, 03-709 Warszawa
tel. 22 511 63 77, fax. 22 511 63 78
www.pto.com.pl

Coraz szersze stosowanie ortokorekcji w leczeniu krótkowzroczności u dzieci wiąże się z ryzykiem wystąpienia powikłań. Przewlekłe stosowanie oraz nocny system noszenia może doprowadzać do przewlekłego niedotlenienia rogówki pomimo stosowania materiałów gazoprzepuszczalnych. Najpoważniejszym powikłaniem ortokorekcji jest bakteryjne zapalenie (owrzodzenie) rogówki. Powikłanie to na szczęście zdarza się rzadko, ale występuje częściej niż u pacjentów noszących w ciągu dnia miękkie soczewki wieloogniskowe w leczeniu krótkowzroczności [16]. U pacjentów stosujących ortokorekcję częściej stwierdza się barwienie rogówki (uszkodzenia nabłonka rogówki). Może również pojawić się obniżenie czułości kontrastowej. U pacjentów przewlekłe stosujących soczewki ortokorekcyjne obserwuje się też zmniejszenie wydzielania łez oraz zmniejszenie stabilności filmu łzowego. U osób długotrwale stosujących soczewki ortokorekcyjne częściej występują zmiany barwnikowe w nabłonku rogówki - depozyty żelaza - nieistotne z punktu widzenia klinicznego [17]. U osób stosujących ortokorekcję stwierdza się nieznaczne ścieńczenie centralnej części oraz nieznaczne pogrubienie obwodowych części rogówki a także spłycenie komory przedniej. Ze względu na powyższe oraz z powodu nocnego stosowania i przewlekłego noszenia soczewek ortokorekcyjnych istnieją obawy o krótko- i długoterminowy wpływ takiego postepowania na stan śródbłonka rogówki. Obecnie nie stwierdza się negatywnego krótkoterminowego wpływu tych soczewek na stan śródbłonka rogówki. Nie można jednak

Polskie Towarzystwo Okulistyczne
Samodzielny Publiczny Kliniczny Szpital Okulistyczny
ul. Sierakowskiego 13, 03-709 Warszawa
tel. 22 511 63 77, fax. 22 511 63 78
www.pto.com.pl

wykluczyć odległych w czasie zmian w obrębie śródbłonka rogówki u osób przewlekle noszących tego typu soczewki.

V. Istota soczewek okularowych z technologią Defocus Incorporated Multiple Segments (DIMS)

W związku ze słabymi efektami lub trudnościami związanymi z zastosowaniem niektórych metod hamowania progresji krótkowzroczności, stale poszukuje się nowych rozwiązań [18]. Jednym z nich jest zastosowanie nowatorskich soczewek okularowych z technologią Defocus Incorporated Multiple Segments (DIMS). Opatentowana technologia wielosegmentowego rozogniskowania została zaprojektowana przez badaczy z Hongkongu w 2014 roku. Soczewka DIMS składa się z centralnej strefy optycznej o średnicy 9 mm, która koryguje wadę refrakcji i zapewnia wyraźne widzenie oraz otaczającej ją terapeutycznej strefy o budowie pierścienia i średnicy równej 33 mm, zawierającej wiele małych segmentów z mikrosoczewkami o mocy +3,50 dioptrii (D). Średnica każdego segmentu wynosi 1,03 mm [19].

Polskie Towarzystwo Okulistyczne
Samodzielny Publiczny Kliniczny Szpital Okulistyczny
ul. Sierakowskiego 13, 03-709 Warszawa
tel. 22 511 63 77, fax. 22 511 63 78
www.pto.com.pl

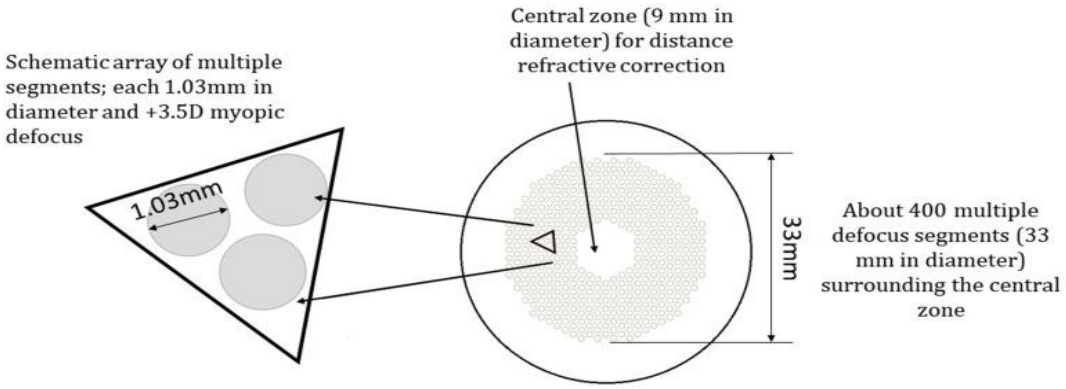

Rys. 1 Podstawowa budowa i konstrukcja soczewki DIMS [20]

Soczewka okularowa o konstrukcji DIMS zapewnia użytkownikowi wyraźne widzenie na wszystkich odległościach, jednocześnie wprowadzając peryferyjne rozogniskowanie krótkowzroczne na siatkówce. Spojrzenie na obiekt przez peryferyjną część soczewki prowadzi do pojawienia się wielu ognisk w płaszczyźnie przed siatkówką, które w stopniu zależnym od względnego błędu refrakcji są odbierane jako rozmyte obrazy. Naprzemienne rozmieszczenie obszarów zapewniających normalną percepcję wzrokową wraz ze strefami miopijnego rozogniskowania pozwala na zachowanie pełnej ostrości wzroku i jednocześnie kontrolę progresji krótkowzroczności [19].

Polskie Towarzystwo Okulistyczne
Samodzielny Publiczny Kliniczny Szpital Okulistyczny
ul. Sierakowskiego 13, 03-709 Warszawa
tel. 22 511 63 77, fax. 22 511 63 78
www.pto.com.pl

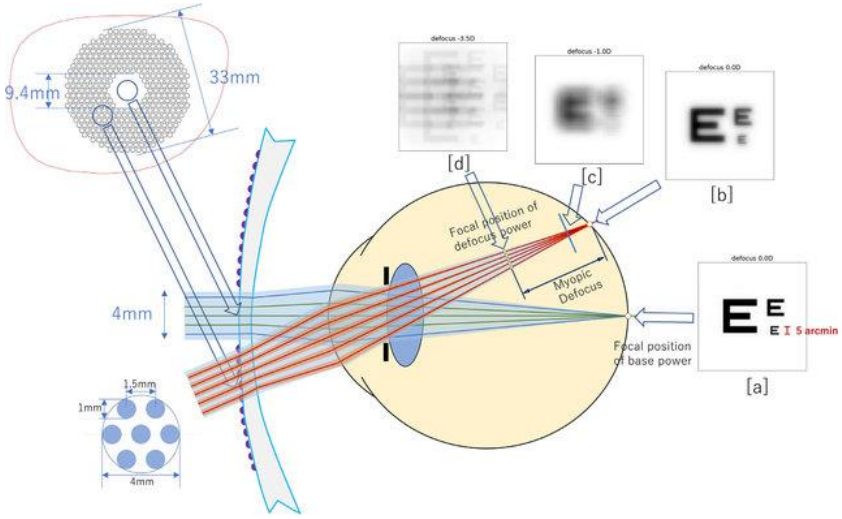

Rys 2. Obrazy siatkówkowe po przejściu promieni świetlnych przez soczewkę z technologią DIMS [21]

Podstawą działania opisywanej konstrukcji jest peryferyjne rozogniskowanie krótkowzroczne. Jak podaje literatura, liczne badania przeprowadzone dotychczas na zwierzętach, ukazują ten mechanizm jako kluczowy w hamowaniu elongacji gałki ocznej. Wnioski płynące z przytoczonych badań są następujące:

- Optyczne rozogniskowanie na siatkówce reguluje wzrost gałki ocznej i postęp wady refrakcji.
- Istnienie lokalnych, działających mechanizmów zależnych od wzroku sugeruje, że widzenie obwodowe może wpływać na kształt oka i długość osiową w sposób, który jest niezależny od widzenia centralnego.

Polskie Towarzystwo Okulistyczne
Samodzielny Publiczny Kliniczny Szpital Okulistyczny
ul. Sierakowskiego 13, 03-709 Warszawa
tel. 22 511 63 77, fax. 22 511 63 78
www.pto.com.pl

- Sygnały wzrokowe z dołeczka nie są niezbędne dla wielu aspektów zależnego od wzroku wzrostu gałki ocznej.
- Gdy między centralną a obwodową siatkówką istnieją sprzeczne sygnały, obwodowe sygnały wzrokowe mogą zdominować centralny rozwój wady refrakcji.
- Błędy refrakcji mogą zmieniać się wraz z ekscentrycznością, a obwodowe rozogniskowanie może zmieniać centralny rozwój refrakcji [22].

Przeprowadzono szereg badań mających na celu ustalenie związku pomiędzy pracą z bliska, a postępem krótkowzroczności i zaobserwowano, że intensywna praca w bliży wzrokowej wiąże się z dużym wysiłkiem akomodacyjnym, co w rezultacie prowadzi do niewystarczająco silnej reakcji akomodacyjnej przy postrzeganiu bliskich obiektów. Konsekwencją tego procesu jest powstawanie na siatkówce rozogniskowania nadwzrocznego podczas pracy wzrokowej z bliska. Ta obserwacja doprowadziła do teorii, że optyczne rozmycie obrazu na siatkówce wytwarzane przez osłabioną odpowiedź akomodacyjną, może być sygnałem, który stymuluje nadmierne wydłużanie się gałki ocznej i powoduje zwiększanie się krótkowzroczności u dzieci i młodzieży [23].

W przypadku standardowych jednoogniskowych soczewek okularowych korygujących

krótkowzroczność, peryferyjne promienie świetlne ogniskują się właśnie za siatkówką, generując rozogniskowanie nadwzroczne, jednocześnie dając gałce ocznej sygnał do jej elongacji. Zadaniem soczewek DIMS jest wyeliminowanie tych obwodowych sygnałów wzrokowych, które mogą stymulować wzrost gałki ocznej oraz wytworzenie sygnałów wzrokowych, które będą ograniczały jej wydłużanie się i jednocześnie hamowały proces pogłębiania się krótkowzroczności.

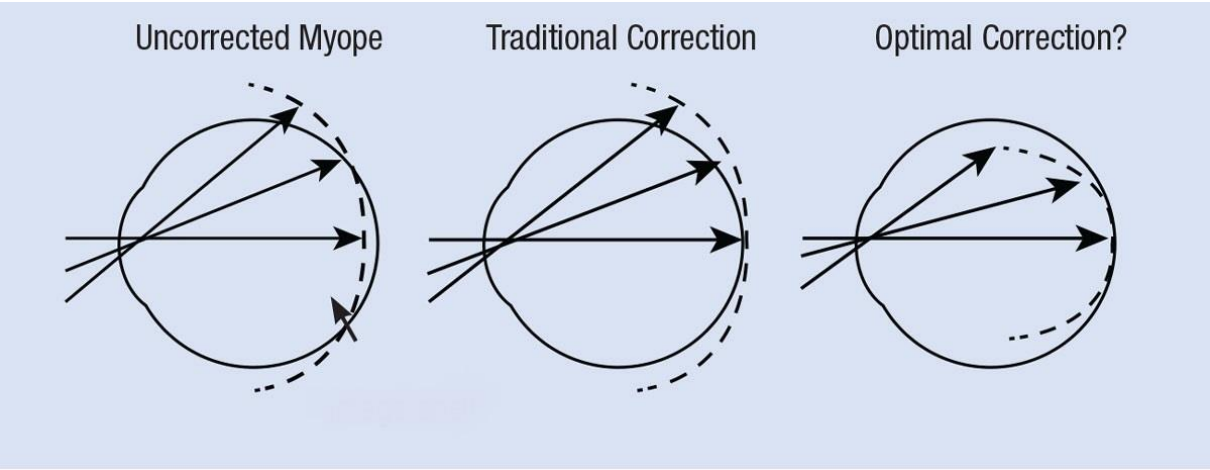

Rys.3 Skupianie się promieni świetlnych na siatkówce oka krótkowzrocznego w zależności od zastosowanej metody korekcji [24]

W celu wykazania skuteczności zaproponowanego rozwiązania, przeprowadzono badanie, którego wyniki ukazały się w czasopiśmie „British Journal of Ophthalmology" w 2020 roku [19]. Uzyskane rezultaty wskazują na spowolnienie krótkowzroczności przez dzieci

Polskie Towarzystwo Okulistyczne
Samodzielny Publiczny Kliniczny Szpital Okulistyczny
ul. Sierakowskiego 13, 03-709 Warszawa
tel. 22 511 63 77, fax. 22 511 63 78
www.pto.com.pl

noszące nowatorskie soczewki okularowe z technologią DIMS względem grupy kontrolnej zaopatrzonej w konwencjonalne soczewki okularowe. Do badań klinicznych zakwalifikowano 183 dzieci w wieku od 8 do 13 lat, ze średnim ekwiwalentem sferycznym wady refrakcji -2,93 D w grupie eksperymentalnej i -2,70 D w grupie kontrolnej. Średnia długość gałki ocznej wynosiła odpowiednio 24,85 mm i 24,72 mm. Krótkowzroczność u objętych badaniem dzieci zawierała się w zakresie od -1,00 D do -5,00 D, a astygmatyzm wynosił ≤-1,50 D. Dzieci zostały losowo przyporządkowane do grupy badawczej oraz kontrolnej. Po dwuletnim okresie obserwacji, eksperyment ukończyło 85% pacjentów z grupy badanej i 90% z grupy kontrolnej. Zmiana refrakcji w grupie korygowanej soczewkami DIMS wynosiła -0.41 ± 0.06 D, a w grupie kontrolnej -0.85 ± 0.08 D. Różnica w przyroście długości gałki ocznej, to odpowiednio 0.21 ± 0.02 mm oraz 0.55 ± 0.02 mm. Analizując całą populację, która wzięła udział w badaniu, stwierdzono, że u dzieci noszących soczewki okularowe z technologią DIMS, progresja krótkowzroczności była niższa blisko o 50% w badanej grupie, zmiana długości osiowej zmniejszyła się o 62% względem pacjentów stosujących konwencjonalne jednoogniskowe soczewki okularowe. Odnotowano również, że u 21,5% pacjentów nie nastąpiło zwiększenie się wady refrakcji [25,26].

Korygowanie wzroku przy pomocy wielosegmentowych soczewek okularowych DIMS w porównaniu z zastosowaniem jednoogniskowych soczewek okularowych, znacznie

Polskie Towarzystwo Okulistyczne
Samodzielny Publiczny Kliniczny Szpital Okulistyczny
ul. Sierakowskiego 13, 03-709 Warszawa
tel. 22 511 63 77, fax. 22 511 63 78
www.pto.com.pl

spowolniło progresję krótkowzroczności u dzieci w wieku szkolnym. Uzyskane wyniki są bardzo obiecujące, zwłaszcza ze względu na fakt, że noszenie okularów jest metodą bezpieczną i powszechnie akceptowaną przez rodziców. Rezultaty przedstawione powyżej są wynikiem 2-letniej obserwacji przeprowadzonej na dzieciach pochodzących z Chin, dlatego konieczne okazują się być dalsze badania z uczestnictwem osób spoza tego obszaru, w celu określenia skuteczności rozwiązania w ogólnej populacji dzieci.

VI. Atropina w zapobieganiu postępowi krótkowzroczności

Atropina to alkaloid tropanowy, antagonista pozazwojowych receptorów muskarynowych M1 i M2, który ma szerokie zastosowanie m.in. w kardiologii i anestezjologii. W okulistyce atropiny używa się w zapaleniu tęczówki i ciała rzęskowego aby uzyskać długotrwałe rozszerzenie źrenicy i zapobiec powstawaniu zrostów tylnych. Jest używana również jako środek do porażenia mięśnia rzęskowego przed oceną refrakcji narządu wzroku u małych dzieci.

Okazuje się, że ten nieselektywny muskarynowy antagonista hamuje postęp krótkowzroczności. Mechanizm działania atropiny w hamowaniu krótkowzroczności nie jest do końca poznany, ponieważ nie działa ona tylko poprzez hamowanie akomodacji, hamuje

Polskie Towarzystwo Okulistyczne
Samodzielny Publiczny Kliniczny Szpital Okulistyczny
ul. Sierakowskiego 13, 03-709 Warszawa
tel. 22 511 63 77, fax. 22 511 63 78
www.pto.com.pl

bowiem krótkowzroczność u kurcząt, które nie posiadają możliwości akomodacyjnych. Sugeruje to zatem mechanizm nieakomodacyjny w działaniu atropiny poprzez uruchomienie receptorów nikotynowych. Działając na receptory M1/M4 w siatkówce (prawdopodobnie w komórkach amakrynowych) atropina może hamować wydłużanie gałki ocznej poprzez neurochemiczną kaskadę neuroprzekaźników. Inna teoria mówi o bezpośrednim hamowaniu przez nią syntezy glikozaminoglikanów przez fibroblasty twardówki, bez udziału receptorów muskarynowych [27]. Kolejna teoria sugeruje, że zwiększona ilość światła padająca na siatkówkę w wyniku rozszerzenia źrenicy po podaniu atropiny bezpośrednio hamuje wydłużanie gałki ocznej [28].

Pierwsze badania dotyczące zastosowania atropiny do kontroli krótkowzroczności (ATOM 1) wykazały, że zastosowanie 1 % roztworu atropiny w postaci kropli do oczu spowalnia wydłużanie się gałki ocznej i tym samym rozwój krótkowzroczności, lecz wiąże się z występowaniem efektów ubocznych związanych z porażeniem akomodacji i rozszerzeniem źrenic [29]. W kolejnym badaniu (ATOM 2) porównano działanie kropli z atropiną w rożnych stężeniach – 1%, 0,5% i 0,01% [30]. Okazało się, ze 0,01% atropina powodowała najmniej działań ubocznych przy porównywalnej skuteczności z 1% atropiną w kontrolowaniu progresji krótkowzroczności. Autorzy badania wyciągnęli wniosek, że zastosowanie kropli z 0,01% atropiną jest bardziej skuteczne pod względem spowolnienia progresji krótkowzroczności

Polskie Towarzystwo Okulistyczne
Samodzielny Publiczny Kliniczny Szpital Okulistyczny
ul. Sierakowskiego 13, 03-709 Warszawa
tel. 22 511 63 77, fax. 22 511 63 78
www.pto.com.pl

u dzieci w porównaniu z atropiną o wyższym stężeniu, a przy tym nie zwiększa ryzyka wystąpienia objawów niepożądanych ze strony narządu wzroku takich jak światłowstręt czy problemy z widzeniem do bliży. Najnowsze badania LAMP Study (2020) potwierdziły, że niskie stężenia atropiny redukują progresję ekwiwalentu sferycznego i jednocześnie wydłużanie gałki ocznej [28]. Badania te dowiodły, że atropina w kroplach o niskim stężeniu podawana raz dziennie na noc przez okres nawet do 2 lat jest skuteczną i bezpieczną metodą zapobiegania progresji krótkowzroczności, dobrze tolerowaną przez dzieci. Według raportu WHO, dotyczącego krótkowzroczności, 0,01% atropina jest obecnie najczęstszą strategią leczenia krótkowzroczności u dzieci w krajach azjatyckich, takich jak Singapur, gdzie na rynku dostępne są krople do oczu z 0,01% atropiną (Myopine) [31]. Badania z Ameryki Północnej i Europy również potwierdzają skuteczność 0,01% atropiny w zapobieganiu progresji krótkowzroczności [32,33].

VII. Laserowa korekcja krótkowzroczności i astygmatyzmu krótkowzrocznego u dzieci.

Stabilizacja wysokości wady refrakcji następuje po okresie dojrzewania do około 20 roku życia, dotyczy zarówno nadwzroczności, krótkowzroczności jak i niezborności. Dlatego też

Polskie Towarzystwo Okulistyczne
Samodzielny Publiczny Kliniczny Szpital Okulistyczny
ul. Sierakowskiego 13, 03-709 Warszawa
tel. 22 511 63 77, fax. 22 511 63 78
www.pto.com.pl

chirurgiczne jej usunięcie jest u dzieci przeciwskazane. Istnieją pewne wyjątki, w których dopuszcza się możliwość chirurgicznej interwencji, zwłaszcza u dzieci z jednostronną wadą wzroku i dużą różnowzrocznością. Różnica wady refrakcji powyżej 3,0 Dsph i powyżej 1,5 Dcyl powoduje trudności w doborze korekcji okularowej. Jeśli równocześnie występuje nietolerancja soczewek kontaktowych, to skutkiem może być powstanie niedowidzenia. To z kolei może być przyczyną braku rozwoju obuocznego widzenia, gdyż anizometropia i związana z nią anizeikonią stanowią przeszkodę w rozwoju i utrzymaniu fuzji [34]. Zastosowanie korekcji okularowej często nie pozwala na wyrównanie znacznej różnowzroczności. Ryzyko powstania niedowidzenia u dzieci z różnowzrocznością w przypadku jednostronnej wady jest wyższe niż w przypadku wady obu oczu. Od czasu wprowadzenia laserowej chirurgii refrakcyjnej, której wyniki potwierdziły skuteczność i bezpieczeństwo tej metody u dorosłych, zaczęto ją stosować u małych pacjentów. Laserowa chirurgia refrakcyjna jest metodą korekcji wad refrakcji polegającą na zmianie przedniej krzywizny rogówki przy użyciu lasera ekscymerowego i/lub femtosekundowego, spłaszczenia w centrum w przypadku krótkowzroczności. Techniki refrakcyjne są zarejestrowane i dopuszczone przez europejskie i amerykańskie urzędy regulacyjne ds. produktów leczniczych i technologii medycznych [35-38]. Do korekcji krótkowzroczności dopuszczone są:

1. LASIK/Femto-LASIK (*laser-assisted in situ keratomileusis*) do -10,0 D (-14,0 według FDA) bez astygmatyzmu lub z astygmatyzmem do -5,0 D (ES -10,0 D)

Polskie Towarzystwo Okulistyczne
Samodzielny Publiczny Kliniczny Szpital Okulistyczny
ul. Sierakowskiego 13, 03-709 Warszawa
tel. 22 511 63 77, fax. 22 511 63 78
www.pto.com.pl

2. LASIK wavefront-guided do -8,0 D bez astygmatyzmu lub z astygmatyzmem do -4,0 D (ES -8,0 D) z wykorzystaniem pomiarów aberrometrycznych
3. LASIK topography-guided do -8,0 D bez astygmatyzmu lub z astygmatyzmem do -3,0 D (ES -9,0 D) z wykorzystaniem pomiarów topograficznych rogówki
4. PRK/LASEK (*photorefractive keratectomy* / *laser subepithelial keratomileusis*) do -10,0 D (-12,0 według FDA) bez astygmatyzmu lub z astygmatyzmem do -4,0 D (ES -10,0 D)
5. SMILE (*small incision lenticule extraction*) do -10,0 D bez astygmatyzmu lub z astygmatyzmem do -5,0 D (ES -10,0 D)

Rejestracja FDA (Food and Drug Administration) nie obejmuje laserowych procedur refrakcyjnych u osób poniżej 18 r.ż., jednak karatektomia fotorefrakcyjna (PRK) jest dopuszczalna w wyspecjalizowanych ośrodkach u dzieci z wysoką anizometropią lub wysoką wadą wzroku niepoddającą się korekcji za pomocą standardowych metod i zagrożonych rozwojem niedowidzenia.

Powikłania po laserowej korekcji krótkowzroczności u dzieci nie występują częściej niż w grupie pacjentów dorosłych. Opisywane są przedłużone nabłonkowanie, decentracja strefy fotoablacji, przymglenie (haze), wrastanie nabłonka pod płatek, występowanie fałdów błony Bowmana [37,38]. Ze względu na możliwość utrudnionej współpracy, stosuje się krótkotrwałe znieczulenie ogólne lub lekką sedację. Stwierdzono, że u dzieci po 12. r.ż. przebieg zabiegu jest taki jak u dorosłego pacjenta. Należy pamiętać o nieco innym prowadzeniu dziecka po

Polskie Towarzystwo Okulistyczne
Samodzielny Publiczny Kliniczny Szpital Okulistyczny
ul. Sierakowskiego 13, 03-709 Warszawa
tel. 22 511 63 77, fax. 22 511 63 78
www.pto.com.pl

chirurgii refrakcyjnej. Ma to związek z miejscowym stosowaniem preparatów steroidowych, wskazane jest zatem dłuższe monitorowanie ciśnienia wewnątrzgałkowego (IOP) i profilaktyczne stosowanie kropli obniżających IOP. Wskazana jest kontrola wady refrakcji u dzieci w oparciu o pomiar długości osiowej gałki ocznej i topografię rogówki. Pozwoli to na zróżnicowanie narastania wady i regresji efektu zabiegu. Przed podjęciem decyzji o wykonaniu zabiegu rodzice, opiekunowie prawni i pacjent powinni być dokładnie poinformowani o wskazaniach i przeciwskazaniach z nim związanych.

Leczenie chirurgiczne w postępującej krótkowzroczności - zabieg wzmocnienia tylnego bieguna gałki ocznej za pomocą materiału biologicznego – skleroplastyka (*Posterior Scleral Reinforcement - PSR***).**

Wysoka krótkowzroczność, najczęściej jest definiowana jako sferyczny odpowiednik powyżej -6,00 D. Wysoka krótkowzroczność jest powiązana z krótkowzrocznością patologiczną. Wraz ze wzrostem krótkowzroczności dochodzi do nadmiernego wydłużenia osiowego gałki ocznej, co prowadzi do patologicznego ścieńczenia i zniekształcenia twardówki. Tworzy się wybrzuszenie ograniczonego regionu tylnego bieguna określane jako garbiak tylny, z towarzyszącymi zmianami zanikowymi i zwyrodnieniowymi naczyniówki i siatkówki. Garbiak tylny twardówki jest jedną z podstawowych zmian chorobowych charakterystycznych dla wysokiej krótkowzroczności i jednym z głównych przyczyn rozwoju

Polskie Towarzystwo Okulistyczne
Samodzielny Publiczny Kliniczny Szpital Okulistyczny
ul. Sierakowskiego 13, 03-709 Warszawa
tel. 22 511 63 77, fax. 22 511 63 78
www.pto.com.pl

powikłań plamkowych, takich jak krótkowzroczna makulopatia, krótkowzroczna neowaskularyzacja naczyniówkowa (CNV) a nawet *retinoschisis* plamki, może być również przyczyną neuropatii nerwu wzrokowego a nawet prowadzić do ślepoty.

Leczenie chirurgiczne w postępującej krótkowzroczności obejmuje laserową operację refrakcyjną rogówki, implantację fakijnej soczewki wewnątrzgałkowej tylnokomorowej oraz tylne wzmocnienie twardówki. Pod względem wpływu na długość osiową gałki ocznej tylko tylne wzmocnienie twardówki uważane jest za najbardziej skuteczne przez chirurgów wykorzystujących tą metodę. W ostatnich latach naukowcy zaproponowali również koncepcję podtwardówkowej iniekcji mezenchymalnych komórek macierzystych i wstrzykiwanie dopaminy w leczeniu wysokiej krótkowzroczności, które stanowią obiecującą nową strategię powstrzymania progresji krótkowzroczności [39] .

Strategia zabiegów wzmocnienia tylnego bieguna gałki ocznej ukierunkowana jest na hamowanie wydłużania osi gałki ocznej. Operacja tylnego wzmocnienia twardówki z użyciem biologicznych lub niebiologicznych materiałów, wzmacniająca słaby obszar twardówki w okolicy bieguna tylnego i blokująca ciągłe wydłużanie osiowej długości gałki ocznej, po raz pierwszy została zaproponowana przez Szeveleva w 1930 r. Następnie Snyder i Thompson zmodyfikowali tę technikę w 1972 r. [40].

Mechanizm tylnego wzmocnienia twardówki.

Polskie Towarzystwo Okulistyczne
Samodzielny Publiczny Kliniczny Szpital Okulistyczny
ul. Sierakowskiego 13, 03-709 Warszawa
tel. 22 511 63 77, fax. 22 511 63 78
www.pto.com.pl

Na podstawie badań eksperymentalnych na zwierzętach, histopatologiczne zmiany po tylnym wzmocnieniu twardówki podzielono na 4 fazy: okres reakcji zapalnej (1–2 tygodnie po zabiegu); stadium powstawania ziarniniaka, stadium angiogenezy (2–4 tygodnie po operacji); stadium tworzenia włókien kolagenowych (1–3 miesiące po zabiegu) i stadium proliferacji tkanki łącznej (>3 miesiące po zabiegu) [39]. We wczesnym okresie po operacji pojawia się odpowiedź zapalna i rozpuszczanie włókien kolagenowych. Niemal w tym samym czasie rozpoczyna się proces naprawy wszczepionej twardówki. Neowaskularyzacja, pojawiająca się na powierzchni twardówki dawcy i biorcy oraz pomiędzy nimi ok. 1 tydzień po zabiegu, z czasem sięga coraz głębiej do twardówki biorcy, osiągając szczyt w tylnym biegunie oka 1 do 3 miesięcy po operacji. Następnie reakcja zapalna całkowicie ustępuje [39]. Neowaskularyzacja poprawia stan odżywienia tylnego bieguna w wysokiej krótkowzroczności, poprawiając tym samym funkcję wzrokową pacjenta [41]. Wykazano, że skleroplastyka poprawia przepływ krwi w tętnicy środkowej siatkówki oraz w naczyniówce u pacjentów z wysoką krótkowzrocznością. Po długim procesie naprawy i odbudowy tkanek wszczepiony materiał ostatecznie łączy się z twardówką biorcy. Grubość twardówki znacznie wzrasta, podobnie jak jej twardość, dając w efekcie mechaniczne wzmocnienie twardówki.

Rodzaje tylnego wzmocnienia twardówki

Liczne badania kliniczne wykazały, że spośród różnych metod chirurgicznych tzw. tylnego wzmocnienia twardówki, jednopasmowe wzmocnienie tylne twardówki jest najbardziej

Polskie Towarzystwo Okulistyczne
Samodzielny Publiczny Kliniczny Szpital Okulistyczny
ul. Sierakowskiego 13, 03-709 Warszawa
tel. 22 511 63 77, fax. 22 511 63 78
www.pto.com.pl

bezpiecznym i skutecznym zabiegiem w leczeniu postępującej krótkowzroczności [39-41]. W kwalifikacji do zabiegu bierze się pod uwagę przyrost krótkowzroczności powyżej 1D w ciągu roku lub przyrost długości osi gałki ocznej powyżej 1mm [42]. Przed zabiegiem wymagana jest dokładna ocena obwodu dna oka.

Najczęściej obserwowanymi powikłaniami pooperacyjnymi po PSR pooperacyjnymi są głównie obrzęk spojówki gałkowej, przybrzeżne delle rogówki, nadciśnienie oczne, przejściowe dwojenie, osłabienie odwodzenia, odrzucenie materiału wzmacniającego, rzadko odwarstwienie siatkówki [40-43].

Podsumowując, zabiegi chirurgiczne modyfikujące przebudowę tylnego bieguna twardówki (PSR) powodujące bezpośrednie mechaniczne wzmocnienie ściany gałki ocznej, są szczególnie ważne dla spowolnienia progresji wysokiej krótkowzroczności. Zabieg wzmacniający twardówkę jest bezpieczny i skuteczny w stabilizacji widzenia, zapobiega wydłużaniu osi gałki ocznej oraz zatrzymuje dalszy wzrost krótkowzroczności. Jednak niektórzy badacze uważają, że nie we wszystkich przypadkach daje on satysfakcjonujące wyniki i tylko niektóre ośrodki wykonują tą procedurę.

Polskie Towarzystwo Okulistyczne
Samodzielny Publiczny Kliniczny Szpital Okulistyczny
ul. Sierakowskiego 13, 03-709 Warszawa
tel. 22 511 63 77, fax. 22 511 63 78
www.pto.com.pl

VIII.Podsumowanie

Uważa się ,że stosowanie nowej generacji szkieł okularowych z rozogniskowaniem krótkowzrocznym w 60 % hamuje postęp krótkowzroczności. Leczenie Atropiną jest porównywalne i daje ok.59% efektu hamowania wady, zaś soczewki kontaktowe hamują krótkowzroczność w 50%. Najgorsze wyniki stwierdzamy przy zastosowaniu ortokorekcji - u gdzie tylko u 45% pacjentów dochodzi do hamowania wady.

Przedstawiając poszczególne możliwości leczenia krótkowzroczności należy zauważyć, że ostateczną decyzję podejmuje lekarz okulista dostosowując metodę terapeutyczną do pacjenta, jego wieku, momentu pojawienia się wady, rocznego przyrostu wielkości wady refrakcji.

Należy mieć świadomość, że zmniejszenie globalnego obciążenia krótkowzrocznością wymaga edukacji lekarzy okulistów, ale również lekarzy rodzinnych, pracowników ochrony zdrowia, pacjentów i ich rodzin a także lokalnych i krajowych instytucji zdrowia publicznego [2].

Polskie Towarzystwo Okulistyczne
Samodzielny Publiczny Kliniczny Szpital Okulistyczny
ul. Sierakowskiego 13, 03-709 Warszawa
tel. 22 511 63 77, fax. 22 511 63 78
www.pto.com.pl

IX. Piśmiennictwo

1. Holden BA, Fricke TR, Wilson DA i wsp. Global Prevalence of Myopia and High Myopia and Temporal Trends from 2000 through 2050. Ophthalmology. 2016 May;123(5):1036-42
2. Modjtahedi BS, Abbott RL, Fong DS. i wsp. Task Force on Myopia. Reducing the Global Burden of Myopia by Delaying the Onset of Myopia and Reducing Myopic Progression in Children: The Academy's Task Force on Myopia. Ophthalmology. 2021 Jun;128(6):816-826
3. Lingham G, Mackey DA, Lucas R i wsp. How does spending time outdoors protect against myopia? A review. Br J Ophthalmol; 2020 May;104(5):593–599.
4. Thykjær AS, Lundberg K, Grauslund J. Physical activity in relation to development and progression of myopia – a systematic review. Acta Ophthalmol 2017 Nov;95(7):651–659.
5. Wildsoet CF, Chia A, Cho P i wsp. IMI – Interventions Myopia Institute: Interventions for Controlling Myopia Onset and Progression Report. Invest Ophthalmol Vis Sci 2019 Feb 28;60(3):M106–M131.
6. Hansen MH, Laigaard PP, Olsen EM i wsp. Low physical activity and higher use of screen devices are associated with myopia at the age of 16-17 years in the CCC2000 Eye Study. Acta Ophthalmol. 2020 May;98(3):315–321.
7. Guggenheim JA, Northstone K, McMahon G i wsp. Time outdoors and physical activity as predictors of incident myopia in childhood: a prospective cohort study. Invest

Polskie Towarzystwo Okulistyczne
Samodzielny Publiczny Kliniczny Szpital Okulistyczny
ul. Sierakowskiego 13, 03-709 Warszawa
tel. 22 511 63 77, fax. 22 511 63 78
www.pto.com.pl

Ophthalmol Vis Sci; 2012 May 14;53(6):2856–2865.

8. Sánchez-Tocino H, Villanueva Gómez A, Gordon Bolaños C i wsp. The effect of light and outdoor activity in natural lighting on the progression of myopia in children. J Fr Ophtalmol. 2019 Jan 1;42(1):2–10.
9. Yurova OV, Andjelova DV, Chayka AA. [The influence of physical loads on the functional parameters of the eyes in the children and adolescents regularly engaged in sports activities]. Vopr Kurortol Fizioter Lech Fiz Kult; 2017;94(3):44–48.
10. Lingham G, Yazar S, Lucas RM i wsp. Time spent outdoors in childhood is associated with reduced risk of myopia as an adult. Sci Rep. 2021 Mar 18;11(1):6337
11. Sherwin JC, Reacher MH, Keogh RH i wsp. The association between time spent outdoors and myopia in children and adolescents: a systematic review and meta-analysis. Ophthalmology 2012 Oct;119(10):2141–2151.
12. Liu YM, Xie P. The Safety of Orthokeratology – A systemic Review. Eye & Contact Lens 2016 Jan;42(1):35-42
13. Bullimore MA, Johnson LA. Overnight Ortokeratology. Contact Lens and anterior Eye 43 2020. 322-332.
14. Singh K, Bhattacharyya M, Goel A i wsp. Orthokeratology in Moderate Myopia: A Study of Predictability and Safety. J Ophthalmic Vis Res. 2020 Apr 6;15(2):210-217
15. Cho P, Tan Q. Myopia and Orthokeratology for Myopia Control. Clin Exp Optom 2019; 102: 364-377.
16. Kam KW, Yung W, Li GKH i wsp. Infectious Keratitis and Orthokeratology Lens Use: a Systemic Review. Infection (2017) 45:727-735.
17. Liu YM, Xie P. The Safety of Orthokeratology--A Systematic Review. Eye Contact Lens. 2016 Jan;42(1):35-42

Polskie Towarzystwo Okulistyczne
Samodzielny Publiczny Kliniczny Szpital Okulistyczny
ul. Sierakowskiego 13, 03-709 Warszawa
tel. 22 511 63 77, fax. 22 511 63 78
www.pto.com.pl

18. Ang M, Flanagan JL, Wong CW i wsp. Review: Myopia control strategies recommendations from the 2018 WHO/IAPB/BHVI Meeting on Myopia. Br J Ophthalmol 2020;104:1482-1487.
19. Lam CSY, Tang WC, Tse DY i wsp. Defocus Incorporated Multiple Segments (DIMS) spectacle lenses slow myopia progression: a 2-year randomised clinical trial. Br J Ophthalmol. 2020 Mar;104(3):363-368.
20. Obraz zapożyczony - Lam CSY, Tang WC, Tse DY i wsp. Defocus Incorporated Multiple Segments (DIMS) spectacle lenses slow myopia progression: a 2-year randomised clinical trial. Br J Ophthalmol. 2020 Mar;104(3):363-368
21. Obraz zapożyczony - Lam CSY, Tang WC, Qi H i wsp. Effect of defocus incorpo-rated multiple segments spectacle lens wear on visual function inmyopic Chinese children. Transl Vis Sci Technol 2020 Aug 5;9(9):11. doi: 10.1167/tvst.9.9.11
22. Smith, EL. 3rd Prentice Award Lecture 2010: A Case for Peripheral Optical Treatment Strategies for Myopia . Optom Vis Sci 2011 Sep;88(9):1029-44.
23. Cooper J, Tkatchenko AV. A Review of Current Concepts of the Etiology and Treatment of Myopia. Eye Contact Lens. 2018;44(4):231-247.
24. Obraz zapożyczony - Smith EL. Optom Vis Sci. 2011;88(9):1029-14.
25. Zhang HY, Lam CSY, Tang WC i wsp. Defocus Incorporated Multiple Segments Spectacle Lenses Changed the Relative Peripheral Refraction: A 2-Year Randomized Clinical Trial. Invest Ophthalmol Vis Sci. 2020 May 11;61(5):53.
26. Lam CSY, Tang WC, Qi H i wsp.(2020) Effect of defocus incorpo-rated multiple segments spectacle lens wear on visual function inmyopic Chinese children. Transl Vis Sci Technol 2020 Aug 5;9(9):11. doi: 10.1167/tvst.9.9.11
27. Wu PC., Chuang MN., Choi J. i wsp.: Update in myopia and treatment strategy of atropine use in myopia control. Eye (Lond). 2019 Jan;33(1):3-13.

Polskie Towarzystwo Okulistyczne
Samodzielny Publiczny Kliniczny Szpital Okulistyczny
ul. Sierakowskiego 13, 03-709 Warszawa
tel. 22 511 63 77, fax. 22 511 63 78
www.pto.com.pl

28. Yam JC, Jiang Y, Tang SM i wsp. Low concentration atropine for myopia progression (LAMP) study: a randomized, double-blinded, placebo-controlled trial of 0,05%, 0,025% and 0,01% atropine eye drops in myopia control. Ophthalmology. 2019 Jan;126(1):113-124.
29. Chua WH., Balakrishnan V., Chan YH. i wsp.: Atropine for the Treatment of Childhood Myopia (ATOM 1). Ophthalmology 2006;113:2285-2291.
30. Chia A., Chua WH., Cheung YB. i wsp.: Atropine for the Treatment of Childhood Myopia: Safety and Efficacy of 0,5 %, 0,1%, and 0,01% Doses (Atropine for the Treatment of Myopia 2). Ophthalmology 2012;119:347-354.
31. World Health Organization. The Impact of myopia and high myopia. Report of the joint World Health Organization-Brien Holden Vision Institute Global Scientific Meeting on Myopia. https://www.who.int
32. Larkin GL, Tahir A, Epley KD i wsp. Atropine 0.01% Eye Drops for Myopia Control in American Children: A Multiethnic Sample Across Three US Sites. Ophthalmol Ther. 2019 Dec;8(4):589-598
33. Sacchi M, Serafino M, Villani E i wsp. Efficacy of atropine 0,01% for the treatment of childhood myopia in European patients. Acta Ophthalmol. 2019 Dec;97(8):e1136-e1140.
34. Autrata R, Krejčířová I, Griščíková L i wsp. [Refractive Surgery in Children with Myopic Anisometropia and Amblyopia in Comparison with Conventional Treatment by Contact Lenses]. Cesk Slov Oftalmol spring 2016;72(2):12-9.
35. Eissa S, Badr Eldin N. ICL versus SMILE in management of anisometropic myopic amblyopia in children. Can J Ophthalmol. 2018 Dec;53(6):560-567

Polskie Towarzystwo Okulistyczne
Samodzielny Publiczny Kliniczny Szpital Okulistyczny
ul. Sierakowskiego 13, 03-709 Warszawa
tel. 22 511 63 77, fax. 22 511 63 78
www.pto.com.pl

36. Han T, Xu Y, Han X i wsp. Three-year outcomes of small incision lenticule extraction (SMILE) and femtosecond laser-assisted laser in situ keratomileusis (FS-LASIK) for myopia and myopic astigmatism. Br J Ophthalmol. 2019 Apr;103(4):565-568
37. Daoud YJ, Hutchinson A, Wallace DK i wsp. Refractive surgery in children: treatment options, outcomes, and controversies. Am J Ophthalmol 2009 Apr;147(4):573-582.e2.
38. Kohnen T: Refractive surgery in children. J Cataract Refract Surg. 2007 Dec;33(12):2001. doi: 10.1016/j.jcrs.2007.10.009.
39. Huang W, Duan A, Qi Y. Posterior Scleral Reinforcement to Prevent Progression of High Myopia. Asia Pac J Ophthalmol (Phila). 2019 Sep-Oct;8(5):366-370
40. Chen C-A , Lin P-Y , Wu P-C. Treatment effect of posterior scleral reinforcement on controlling myopia progression: A systematic review and metaanalysis. PLOS ONE | https://doi.org/10.1371/journal.pone.0233564 May 26, 2020
41. Formińska-Kapuścik M, Pieczara E, Nawrocka L i wsp. Influence of Scleroplasty Method on Blood Flow in the Central Retinal Artery in Children with Progressive Myopia. Polish J. of Environm. Stud. 2006 Vol. 15, No. 6B Part I,101-104
42. Formińska-Kapuścik M, Pieczara E, Nawrocka L i wsp. Treatment of High Myopia with Scleroplastic Method Using Fascia Late of Thigh in Children - One Year Results. Polish J. of Environm. Stud.2006 Vol.15, No. 6B Part I, 88-91
43. Li XJ, Yang XP, Li QM i wsp. Posterior scleral reinforcement for the treatment of pathological myopia. Int J Ophthalmol. 2016 Apr 18;9(4):580-4